

作者：康护工程系 吴丽娜

适用课程：成人护理学

《一例肝硬化失代偿患者的护理》

摘要：本案例报告了一例55岁男性肝硬化患者的护理过程，案例来源于专业实践学期经历。患者主诉近1月乏力，腹部膨隆伴双下肢水肿，长期酗酒史，有乙肝病毒感染史但未规范治疗。在医院进行检查后诊断为肝硬化失代偿期。进一步胃镜检查后确诊为食管胃底静脉曲张。在护理工作中，关键点包括饮食护理、腹水护理、皮肤护理、用药护理，护理过程中，重点强调了对病情观察、并发症预防及健康宣教等等。此外，案例教学还涉及了重要的知识点如肝硬化失代偿期的临床表现及并发症的预防，技能点如腹腔穿刺术的操作方法及注意事项。本案例为学生提供了许多关于肝硬化失代偿期患者护理经验的总结，培养了学生护理操作技能与病情观察及病情评估的能力。

关键词：肝硬化；腹水；水肿；门静脉高压；护理

一、背景介绍

肝硬化是由一种或多种病因长期、反复刺激造成肝脏弥漫性损害，其特点为慢性弥漫性结缔组织增生，肝细胞变性坏死、再生和肝小叶结构损害及假小叶形成。早期肝功能尚可代偿，肝硬化发展到一定程度，超出肝功能的代偿能力，称为肝硬化失代偿期，主要临床表现为肝功能减退和门静脉高压所致的症状和体征。

二、一例肝硬化失代偿患者的护理

（一）项目案例内容

1. 项目案例来源：专业实践学期真实案例
2. 项目案例内容：

本案例报告了一例55岁男性肝硬化患者的护理过程，案例来源于专业实践学期经历。患者主诉近1月乏力，腹部膨隆伴双下肢水肿，长期酗酒史，有乙肝病毒感染史但未规范治疗。在医院进行检查后诊断为肝硬化失代偿期。进一步胃镜检查后确诊为食管胃底静脉曲张。

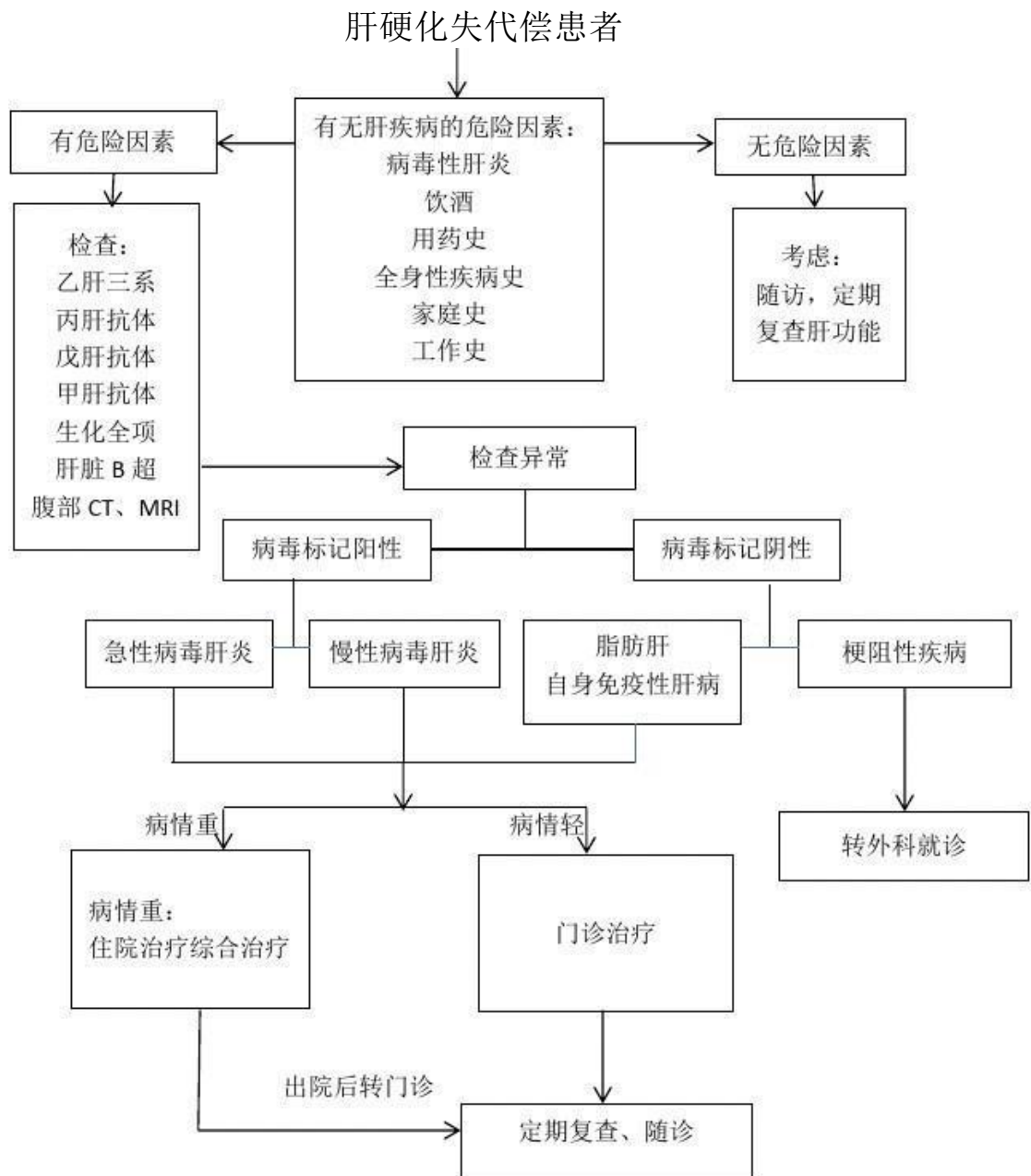
既往史：否认高血压、糖尿病、心脏病等慢性病史，肝炎、结核等传染病史，无外伤、手术及药物过敏史，预防接种史随社会。

个人史：生于本地，长期在本地居住，否认疫区疫水接触史，吸烟20年，每天约20支，饮酒少量。适龄结婚，爱人及子女均体健。

家族史：否认家族性遗传病史，父母均体健。

体格检查：发育正常，营养较差，消瘦面容。全身皮肤黏膜黄染，肝细胞功能减退：乏力，蜘蛛痣，肝掌，下肢水肿，厌食，腹胀；门静脉高压：红细胞、血小板减少，脾大。巩膜黄染，双侧瞳孔等大等圆。唇色稍淡。颈对称，气管居中，甲状腺不肿大，颈静脉无怒张。心肺听诊未闻及明显异常。腹部平软，未见肠型及胃肠蠕动波，无压痛及反跳痛。肝脾肋下未及。Murphy(-)。移动性浊音阴性，肠鸣音正常4次/分。脊柱四肢无异常。肾区无叩击痛。病理反射未引出。

3. 项目案例工作流程



（二）关键点

知识目标：了解肝硬化代偿期及失代偿期的临床表现；掌握肝硬化失代偿期的临床表现、护理措施；掌握肝硬化失代偿期肝功能减退及门静脉高压症并制定有针对性的护理措施。

技能目标：掌握腹腔穿刺术的操作方法及注意事项。

态度目标：培养学生职业道德与人文关怀素养。

（三）课程中使用情况

1. 通过预习手册内容学生在课前了解案例的基本情况，提出自己的疑问和初步的护理诊断与措施。

2. 在课堂上，组织学生分组讨论案例，引导学生运用护理程序对案例进行分析，每个小组推选一名代表进行发言，阐述小组的观点和护理方案。

3. 教师对学生的讨论结果进行点评和总结，补充完善护理诊断与措施，强调护理重点和难点。在模拟病房中，让学生根据案例中的护理方案进行实践操作，如测量腹围、体重、腹水穿刺护理、静脉输液等，培养学生的实际操作能力。

4. 布置课后作业，让学生查阅相关文献，了解肝硬化失代偿期护理的最新进展和研究动态，撰写一篇小论文，培养学生的科研能力和创新思维。

（四）教学效果

1. 学生对肝硬化失代偿期的护理知识和技能掌握更加扎实，能够熟练运用护理程序对患者进行评估、诊断、计划、实施和评价。

2. 学生的临床思维能力和解决问题的能力得到了显著提高，能够根据患者的病情变化及时调整护理方案。

3. 学生的团队协作精神和沟通能力得到了锻炼，能够与小组成员密切配合，共同完成护理任务，与患者及其家属进行有效的沟通。

4. 学生的职业素养得到了培养，增强了关爱意识、责任感和敬业精神。

（五）教学价值

1. 通过项目案例教学，将理论知识与临床实践有机结合，提高了教学质量和教学效果，为学生今后的临床实习和工作奠定了坚实的基础。

2. 了学生的自主学习能力和创新思维能力，使学生能够不断更新知识和技能，适应现代护理事业发展的需要。

3. 促进了教师的专业发展，教师在案例设计、教学组织和指导过程中，不断提高自己的教学水平和专业素养。

4. 为护理教学改革提供了有益的参考和借鉴，推动了护理教学模式的创新和发展。

（六）其他相关说明和附件

